Ig-A腎症の歯性感染病巣をたたく

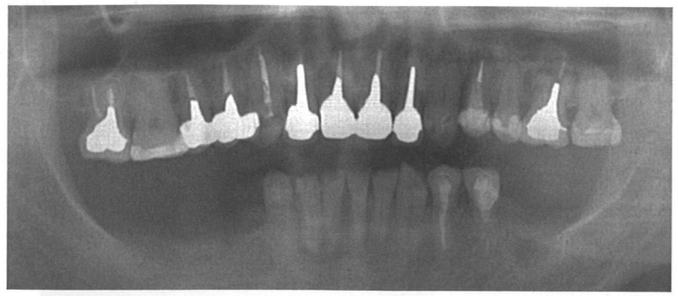

歯性病巣感染治療の効果
（54歳男性）

1995年にIg-A腎症を発症。某耳鼻咽喉科にてBスポット療法を実施。上咽頭の炎症は消退したものの、2014年9月に軽度の血尿があったため、歯性病巣感染の疑いで相田歯科クリニックに紹介。歯ブラシ指導、高濃度次亜塩素酸水、Nd-YAGレーザーによるペリオ治療により、約6カ月で尿潜血、赤血球、尿タンパクの数値が改善した。前歯部に多数の根尖病巣を認めたが、自費補綴物が装着されており、あえて治療しなかった。

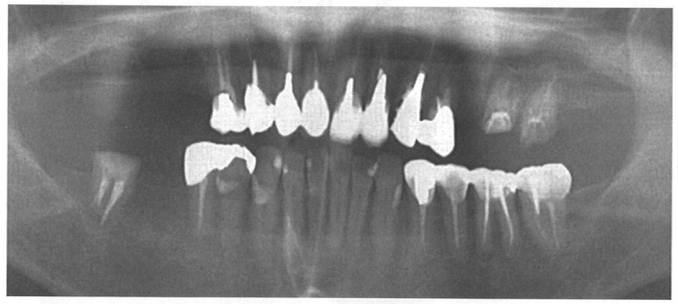

多数の根尖病巣が…
（51歳女性）

Ig-A腎症のため紹介受診。根尖病巣多数を認める。歯髄処置だけで歯性感染病巣を消失させられるかどうか判断の分かれるところ。

1歯を抜歯した予後は？
（35歳女性）

Ig-A腎症のため紹介受診。5|の根尖病巣は根管治療の予後予測が困難だったため抜歯した。これにより、腎症の状態に変化があるか追跡中。

画期的な意義を持っています。専門分化が進みすぎた現在の医療現場では、連携といってもなかなか難しいのが現状ですが、慢性の炎症を起こしている原病巣に直接アプローチすることから、病巣感染に対する医療は、専門科をまたいだ連携が本質的に不可欠です。

非歯原性を考慮すべき難治性歯痛の中に、一定の割合で慢性上咽頭炎を併発している症例があり、これらの多くが耳鼻科によるBスポット療法にて軽快することが知られています。このような症例は歯科であれ他科であれ、単科で抱えては問題が解決しません。共通の医療観を持ったさまざまな専門領域の医療従事者が協力すべき時代だといえます。そのためには、今後、病巣感染の医療に相応する医療提供体制とマネジメントの在り方を検討する必要があるのではないでしょうか。

相田歯科クリニックはこの耳鼻科外来を、他の医師に谷医師の手技を伝承していく場としても位置付けており、見学者を募っています。

第3回日本病巣疾患研究会にて

（東京・9月5日）

小児のIg-A関連血管炎に対する医科・歯科連携による根本治療を解説する仙台赤十字病院の永野千代子小児科部長。口腔、咽頭の慢性炎症が扁桃の粘膜免疫異常を引き起こし、骨髄免疫に影響を及ぼすことで腎症が起こると説明。

Ig-A腎症の小児患者は、C3以上のむし歯多数で根尖性歯周炎に進行している例が多く、慢性上咽頭炎や、強い胃腸炎など、全身に粘膜系（＝Ig-A系）免疫の異常が認められるため、根本治療はこれらの原病巣に多科連携でアプローチすることで成り立つとした。



歯周病原菌由来の酪酸が歯周ポケットの中で高濃度化することでさまざまな全身疾患につながるメカニズムを説明する日本大学歯学部の落合邦康教授（細菌学）。

「なぜ、歯周病は重症化しても痛くないのか？」。答えは、P.ジンジバリスなどが出す酪酸により神経突起が出なくなるため。酪酸は、慢性炎症を引き起こす原因となるほか、HIVなどウイルスのクレマチンの機能に作用して活性化させるエピジェネティクスな働きもするとした。また、加齢とともに十分に機能しないT細胞が生じやすくなり、免疫機構の異常による自己破壊につながるが、歯周病はその初期の警告と説明した。